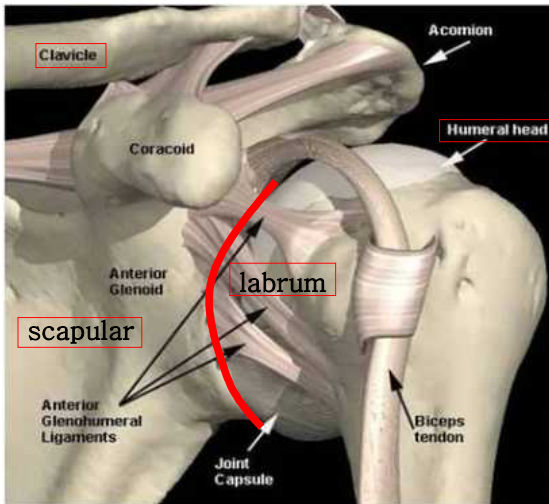


## 어깨손상 (Rotator cuff tearing)

안녕하세요. 대한 세일링연맹 청소년대표 물리치료사 한지수입니다. 어깨 손상 중 가장 많이 발생하는 회전근개 파열(Rotator cuff tearing)에 대해 알아보겠습니다.



### 해부학적 구조

1. Clavicle (빗장뼈)
2. Scapular (날개뼈)
3. Humerus of head (위팔뼈 머리)

어깨관절(shoulder girdel)은 빗장뼈, 날개뼈, 위팔뼈의 머리로 구성됩니다.

일상생활에서 우리가 가장 많이 사용하는 관절은 바로 어디 일까요?  
조금만 생각해봐도 알 수 있듯이 바로 **어깨**입니다.

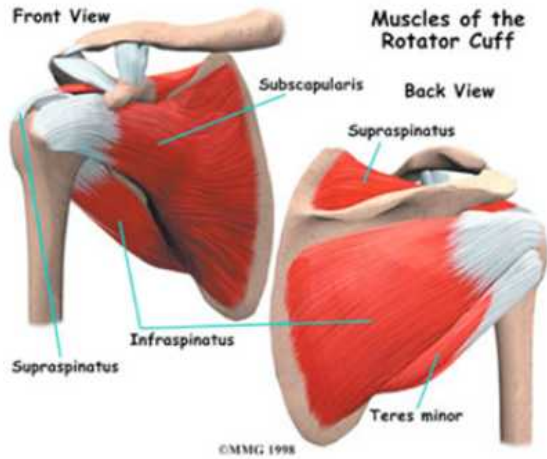
요트선수들에게도 Tacking, Pumping 등의 동작 시 **많은 부하**가 걸리기 때문에 **원활한 가동성과 안정성**이 요구되는 중요한 부분 중 하나입니다.

어깨는 모든 움직임에 사용되는 만큼 움직임이 가장 많이 발생하고 다양한 움직임이 나타납니다. 즉, 가동성(mobility)이 크다고 할 수 있습니다.

가동성과 안정성(stability)은 서로 반비례 관계라고 이해하시면 됩니다.  
즉, 상대적으로 가동성이 큰 어깨는 안정성이 떨어질 수밖에 없는데요.

이렇게, 안정성이 떨어지게 된다면 손상의 위험도가 높아지게 됩니다. 때문에, 움직임이 발생 시 **내부안정성을 보강**해 줄 수 있도록 관절의 표면적을 넓혀주는 **관절와(labrum)**가 존재하며, 관절을 이루는 주위에 **수많은 인대와 근육**이 존재합니다.

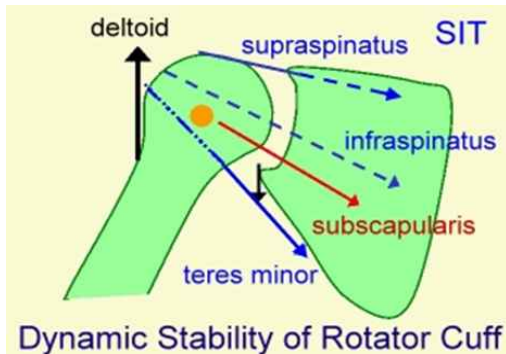
이때, 대표적인 근육이 바로 회전근개(rotator cuff)입니다.



## 회전근개(Rotator Cuff)

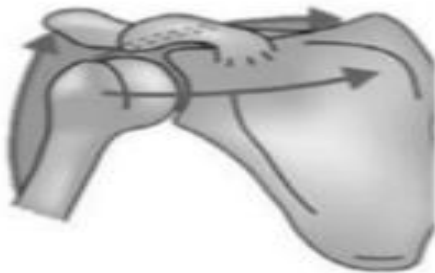
1. Supraspinatus (가시위근)
2. Infraspinatus (가시아래근)
3. Subscapularis (어깨밑근)
4. Teres minor (작은원근)

회전근개는 **가시위근, 가시아래근, 어깨밑근, 작은원근** 4개의 근육으로 구성된 근육군을 말합니다.



## 회전근개의 기능

1. 어깨의 안정성
2. 어깨의 외/내 회전
3. 어깨의 올림



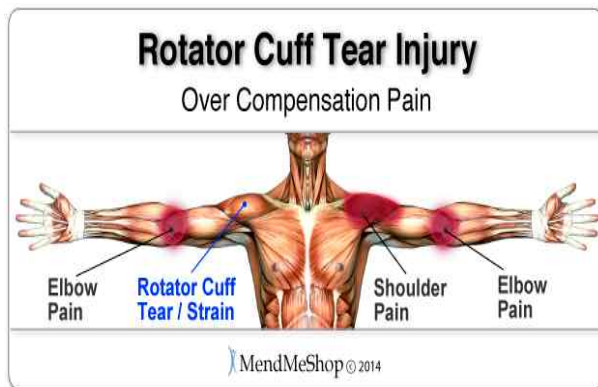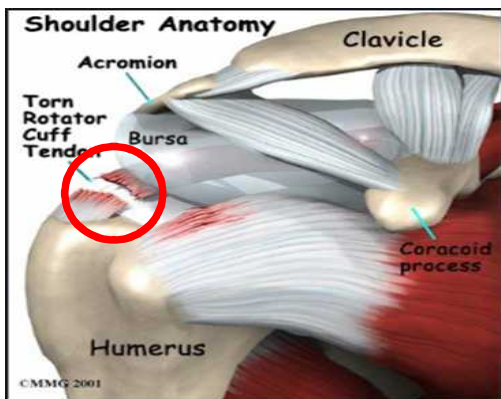
회전근개의 기능은 무엇일까요?

위그림과 같이 **어깨를 안정시킨 상태**에서 위팔세모근(deltoid)과 협력하여 **팔의 움직임에** 관여합니다.

가시위근은 날개뼈의 위쪽에 위치하여 팔의 벌림, 가시아래근과 작은원근은 뒤쪽에 위치하여 외회전, 어깨밑근은 앞쪽에 위치하여 내회전에 주로 작용합니다.

이제, 팔의 다양한 움직임이 원활이 나타나기 위해서는 **안정자의 역할인 회전근개**가 필수적인 요소임이 이해가 되시죠?

때문에, **요트선수들의 어깨 부상 후** 재활을 할 때는 2차적인 큰 근육(superficial muscle)에 속하는 등세모근(trapezius) 어깨세모근(deltiod) 근력강화를 하기 이전에 1차적인 작은 근육(deep muscle)인 회전근개에 대한 근력운동을 먼저 해주어야 다시 재 손상 될 수 있는 확률을 줄 일 수 있습니다.

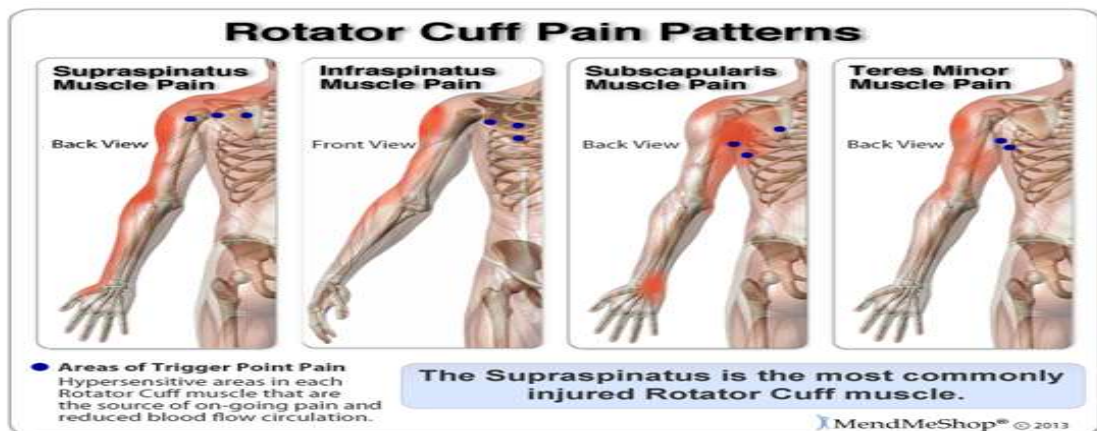

회전근개파열의 **원인&증상**을 살펴보도록 하겠습니다.

**원인**은 지나친 던지기 동작, 과도한 사용, 외상 등으로 발생합니다. 특히, 40대 이후 **퇴행성**으로 진행되어 칼슘침착과 힘줄파열이 발생하게 됩니다.

**요트선수들에게** 해당될 수 있는 원인으로는 **과도한 부하, 과도한 사용, 외상** 등이 있습니다.

**증상**으로는 어깨의 **통증과 결림, 근력의 약화, Creaking sound**(삐걱거리는 소리) 등이 나타날 수 있습니다.

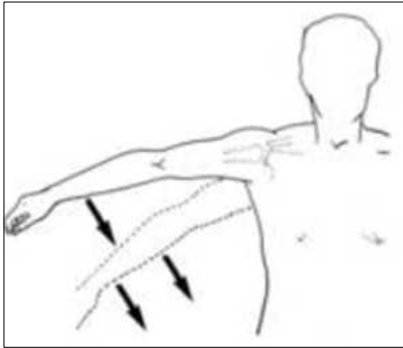


통증은 위 그림을 보시게 되면 각 근육별로 나타나는 부분이 조금씩 다릅니다.  
붉은색은 통증이 지속적으로 나타나는 부위이며, 파란색점은 Trigger Point 지점으로 가장 민감하고 통증이 극심한 부위를 의미합니다.

가장 빈번하게 손상이 되기 쉬운 근육은 위쪽에 위치하여 벌림 동작을 시작 할 때 반드시 필요로 한 가시위근(Supraspinatus)입니다.

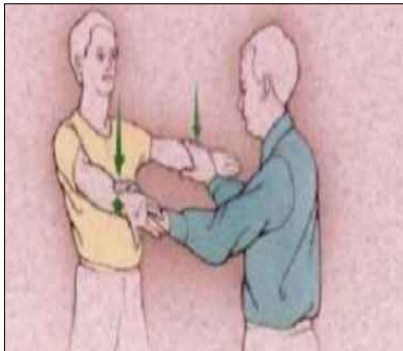
## 다음은 각 근육별 검사방법입니다.

### ① 가시위근(Supraspinatus)



#### Drop arm test

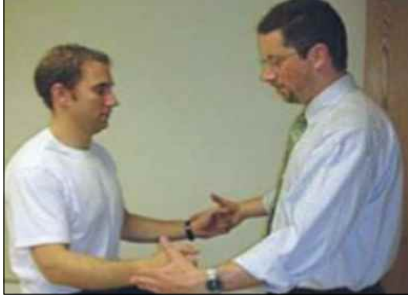환자의 팔을 어깨높이까지 벌림 상태에 놓은 뒤 천천히 내리라고 지시합니다. 이때, 버티지 못하고 팔이 똑 떨어지게 되면 positive sign으로 손상을 의미합니다.



#### Empty can test

환자의 팔을 어깨높이까지 벌림 후 약30도 수평으로 모아줍니다. 후에 엄지손가락이 땅을 볼 수 있도록 안쪽으로 내회전을 시켜줍니다. 이때 어깨의 통증이 있거나, 검사자가 사진과 같이 저항을 주었을시에 버티지 못하면 positive sign으로 손상을 의미합니다.

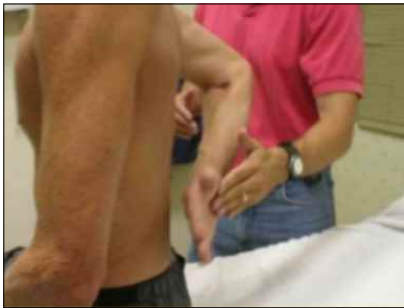② 가시아래근(Infraspinatus) / 작은원근(teres minor)



### External Rotation test

환자가 팔꿈치를 90도로 접은 후에 바깥쪽으로 돌리고 검사자는 반대로 저항을 줍니다. 이때, 어깨의 뒤쪽에서 통증이 나타나면 positive sign으로 손상을 의미합니다.

③ 어깨밑근(Subscapularis)



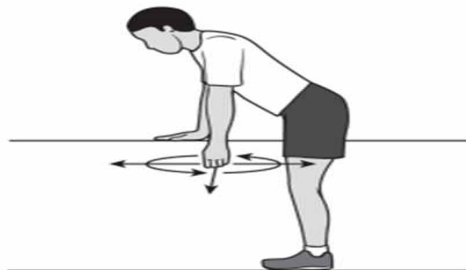### Lift off test

그림과 같이 허리를 세운 상태에서 환자의 팔을 뒤로 돌리고 뒤로 밀라고 지시한 뒤 검사자가 저항을 줄 때, 통증이 나타나면 positive sign으로 손상을 의미합니다.

## 손상 후 관리방법으로는 !!

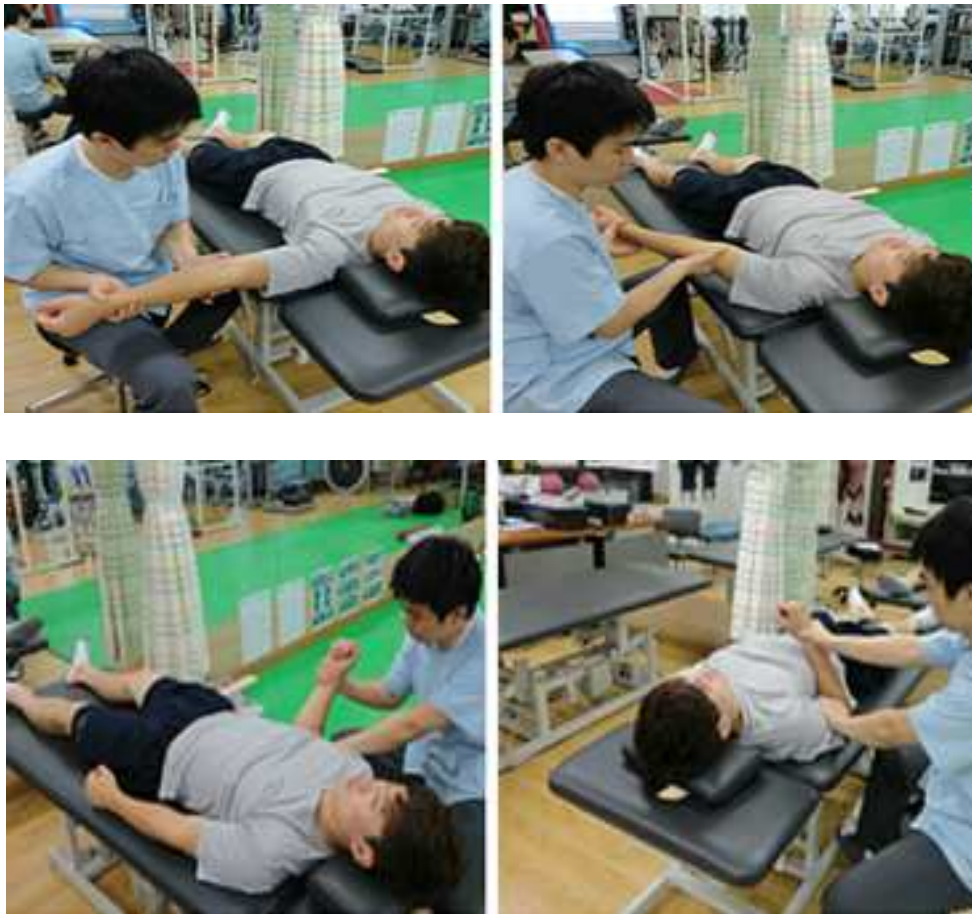① 어깨 안정성운동

가동성이 큰 어깨의 손상이 재발되는 것을 막기 위해서는 가장 기본적인 안정성운동을 해주어야 합니다. 대표적인 운동은 **코드만의 진자운동** (한 쪽 방향 원그리기 ⇨ 반대 방향 원그리기 ⇨ 앞·뒤로 흔들기 ⇨ 좌·우로 흔들기 각 20회 실시)입니다.



## ② 관절운동범위 증진운동

손상을 입고 일정기간 고정과 휴식으로 인하여 관절의 운동범위가 많이 줄어들게 됩니다. 통증이 유발되지 않는 범위 내에서 벌림, 모음, 외/내회전을 반복 시행합니다. 처음에는 타인에 의해 수동적으로 운동을 실시하며 이후 스스로 천천히 실시합니다.



## ③ 근력 강화운동

관절가동범위가 일정한 범위이상 나오게 되면, 약해진 근력을 강화 시키는 운동을 실시합니다. 손상당한 근육뿐만 아니라 전체적으로 근력의 약화가 있기 때문에 전체적인 근력운동을 실시해야만 합니다.

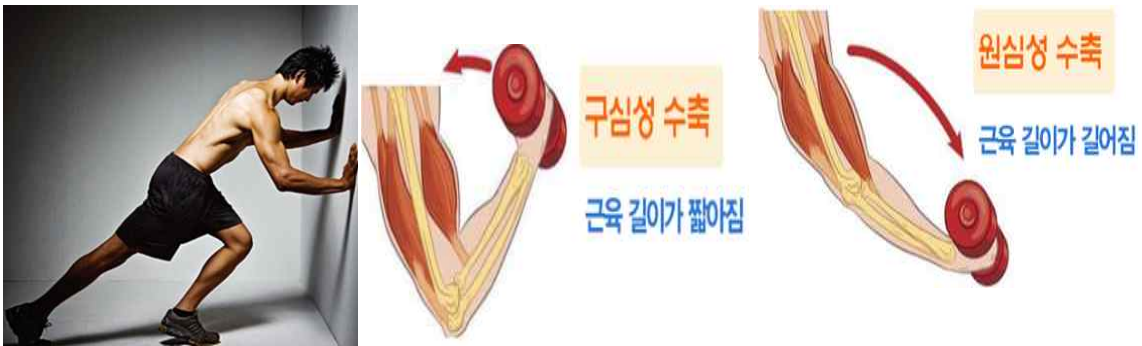[회전근개(Deep) ⇨ 위팔세모근, 등세모근 등(Superficial)]

운동의 순서는 **등척성운동** → **구심성운동** → **원심성운동** 순서대로 진행합니다.

**등척성 운동**은 근의 길이가 변하지 않는 즉, 벽을 미는 것과 같이 힘은 주지만 움직이지 않기에 근의 길이에는 변화가 없는 것을 의미합니다.

**구심성 운동**은 힘을 주면서 근육이 수축하여 짧아지는 것으로, 무거운 아령을 들어 올리는 것에 속합니다.

**원심성 운동**은 구심성과 반대로 힘을 주면서 근육 길이가 길어지는 것으로, 무거운 아령을 천천히 내려놓는 것에 속합니다. (**가장 많은 힘을 요구함.**)



위와 같은 순서로 **벌림, 모음, 외회전, 내회전** 근력강화를 시켜줍니다.

(단, 무리한 저항은 더 큰 손상을 유발할 수 있기 때문에 적절한 무게를 택할 것.)

**요트선수들**은 팔을 몸 쪽으로 당기는 동작을 많이 취하게 되는데, 이때 어깨와 팔은 뒤당김(Retraction), 올림(Elevation), 하향회전(Downward rotation), 외회전(External Rotation)의 힘을 많이 요구하게 됩니다. 따라서, 회전근개 손상 시 **가시위근, 가시아래근, 작은원근의 손상이 예상** 됩니다.

위와 같은 **부상의 예방**을 위해서는 어깨의 뒤당김의 안정자 역할인 **마름근(Rhomboid)**, 올림과 외회전동작 시에 어깨뼈의 움직임에 주된 근육으로 사용되는 **등세모근(Trapezius)**, 팔의 움직임에 주된 근육으로 사용되는 **위팔세모근(deltoid)** **근력강화**를 통해 예방할 수 있습니다.

또한, 운동 시 회전근개 **kinesio taping**을 통해 예방할 수 있습니다.

다음으로는 일반적으로 사용하는 **테이핑 방법**입니다.

<https://www.facebook.com/Athleticnest/videos/650860628371955/>

더 많은 테이핑 방법을 보시려면 <https://www.youtube.com/> 에 들어가셔서 rotator cuff taping을 입력하시면 다양한 동영상을 보실 수 있습니다.

(목적에 따라 테이핑의 방법이 조금씩 다를 수 있습니다.)

※ 운동방법 이외에 어깨에 안정성을 증진시키는 대표적인 방법으로는 **테이핑**이 있습니다. 테이핑에 종류에는 **kinesio, spiral, c-taping**등 많은 종류에 테이핑이 있습니다. 각각의 기능과 효과의 차이점이 있습니다.

kinesio 테이핑은 관절을 움직일 때 가장 큰 힘을 쓰는 **근육의 작용을 정상화**하기 위해 해당 근육의 바로 위 피부에 **신축성이 좋은 테이프**를 부착함으로써 근육의 긴장도를 억제하거나 촉진시켜서 해당 부위의 **통증완화**와 근육 **기능을 향상**시켜주는 테이핑 요법입니다.

테이핑 시 주의 점으로는 테이프를 늘리는 것이 아닌, 근육을 최대한 긴장한 상태에서 붙여야 합니다.

사람마다 피부민감도가 다르기 때문에 붙이고 나서 피부가 가렵거나 아프다면 바로 제거하시고 테이핑을 제거 할 때는 남성분들 같은 경우에는 털에 걸대로 떼어내야 통증 없이 떼어 낼 수 있습니다.

더 궁금한 사항이 있으시면 아래로 연락해주시기 바랍니다.

e-mail 한지수<[jisoo26@gmail.com](mailto:jisoo26@gmail.com)>

대한세일링연맹 02-420-4390

[Reference\_\_참고 문서 및 사이트(그림,동영상 포함)]

- <https://www.facebook.com>
- <https://www.youtube.com>
- <https://www.google.co.kr>
- 키스너·콜비 운동치료총론
- 뉴만 kinesiology 근육뼈대계통의 기능해부학 및 운동학